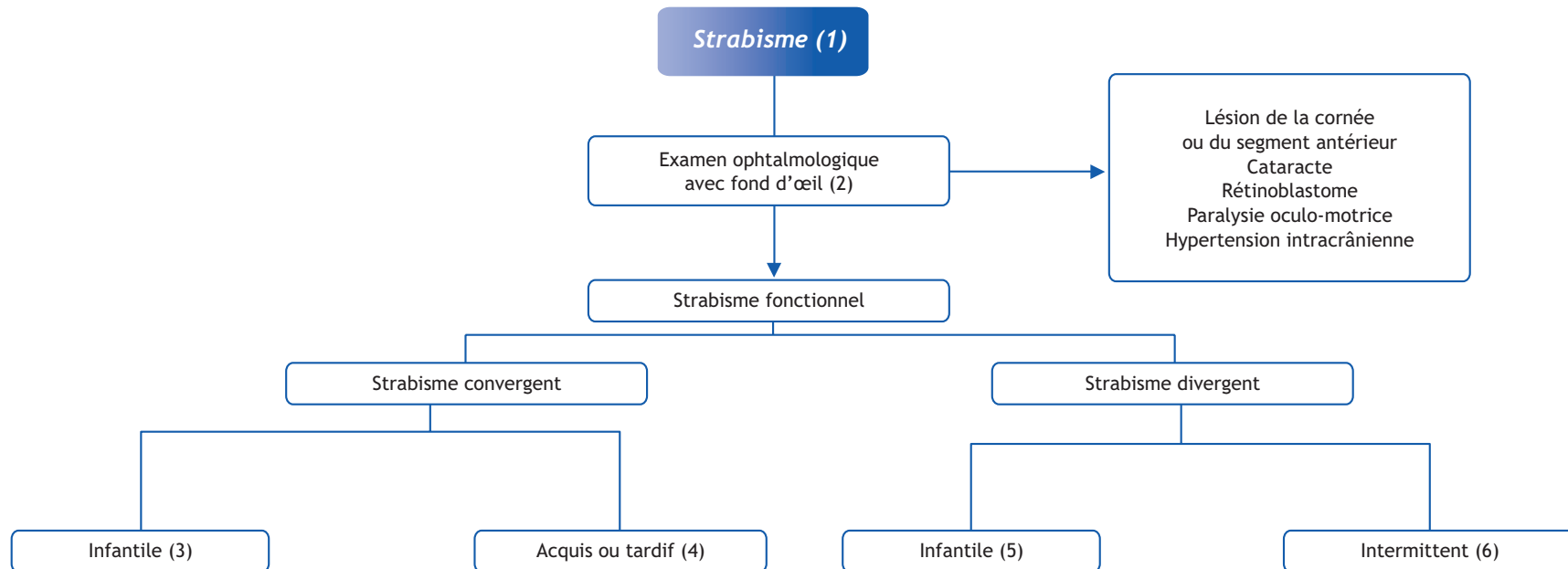


J.-M. Pedespan*, S. Cabasson

Unité de neuropédiatrie, hôpital Pellegrin Enfants, Place Amélie Raba Léon, 33076 Bordeaux cedex, France



■ Arbre diagnostique - Commentaires

Le strabisme se définit comme la perte du parallélisme des axes visuels le plus souvent sans cause organique. C'est une affection fréquente (4 % de la population infantile).

Un bon développement de la vision des deux yeux suppose un parallélisme parfait des axes des globes oculaires. Le cerveau apprend à construire deux images quasiment identiques formées sur les deux rétines. En cas de déviation des axes optiques entre eux, les deux images sont trop éloignées pour être « fondues » par le cortex.

Le strabisme est un désordre oculomoteur comportant une double composante :

- motrice : déviation d'un œil ;
- sensorielle : dérèglement de la vision binoculaire.

Il n'entraîne pas qu'un préjudice esthétique, il peut compromettre la vision d'un œil de façon définitive.

Pour traiter tôt, il faut dépister tôt.

(1) Le premier enjeu est d'affirmer le strabisme. Un épicanthus, un hyper ou hypotélorisme, une asymétrie faciale ou palpébrale peuvent simuler un strabisme. En éclairant les pupilles avec une lumière douce à un mètre, la lueur pupillaire doit être symétrique. Le reflet pupillaire de l'œil fixateur apparaît grisâtre et l'œil non fixateur est rougeâtre ou rosé.

(2) L'interrogatoire doit mettre en évidence le mode d'installation du strabisme, son ancienneté. Le strabisme peut être convergent ou divergent. Le caractère permanent ou intermittent est essentiel ; le caractère alternant ou non est primordial faisant rechercher une amblyopie : lorsque l'on cache l'œil fixateur, l'œil amblyope se redresse d'autant moins que l'amblyopie est profonde. L'examineur doit également essayer de rechercher une variabilité, dans les différentes positions du regard, un strabisme peut n'apparaître que dans certaines directions ou dans le regard lointain. Une paralysie oculomotrice entraîne un strabisme *paralytique* et non *fonctionnel* : les diagnostics à

évoquer sont alors différents et un bilan neurologique s'impose alors.

L'examen ophtalmologique spécialisé doit, de plus, comporter une étude de l'acuité visuelle, une recherche d'amblyopie ou une modification du strabisme après correction optique, un examen complet du fond d'œil et une étude de la réfraction sous cycloplégique à la recherche d'une cause organique.

(3) L'angle de croisement de l'axe des deux yeux est en général important. Le strabisme peut être alternant : chaque œil fixe alternativement. Une hypermétropie, un astigmatisme ou une myopie peuvent être notés. Une difficulté à l'abduction peut exister. Le traitement médical comprend une correction optique totale, l'occlusion éventuelle d'un œil sain en cas d'amblyopie unilatérale et des exercices d'orthoptie en abduction. Le traitement chirurgical est proposé plus ou moins tôt selon les cas. Il consiste par exemple dans certains cas à reculer les muscles droits médians de chaque œil. L'usage de la toxine botulinique est également possible. Le but du traitement est de rétablir une vision binoculaire, pratiquement jamais obtenue dans les strabismes précoces et de limiter l'amblyopie fonctionnelle.

(4) Le strabisme acquis convergent de l'enfant, survient en règle entre 2 et 3 ans. Ces enfants hypermétropes doivent accommoder de façon importante, ce qui entraîne une convergence et donc une déviation vers l'intérieur. La vision binoculaire se rétablit si l'on applique très tôt des prismes. Le traitement consiste le plus souvent au port de lunettes corrigeant totalement l'hypermétropie. La chirurgie semble être un traitement de seconde ligne.

(5) Le strabisme divergent est noté fréquemment chez le nouveau-né. Il est faible et doit rentrer dans l'ordre dans les trois premiers mois de vie. Au-delà, on parle d'*exotropie infantile*. Le plus souvent, il témoigne d'une atteinte soit neurologique (syndromes crânio-faciaux, encéphalopathie, anomalies

chromosomiques, séquelles de prématurité ou infirmité motrice cérébrale...), soit ophtalmologique (cataracte, rétinoblastome). Une amblyopie éventuelle doit être dépistée et traitée avant d'envisager une chirurgie.

(6) Le strabisme divergent le plus souvent rencontré en pratique pédiatrique est l'*exotropie intermittente*. La divergence se manifeste quand l'enfant a les yeux dans le vague, à la fixation lointaine ou lorsqu'il est fatigué. Classiquement, l'enfant se cache l'œil dominé à la lumière vive, car l'éblouissement provoque une divergence et donc une diplopie brutale. En l'absence de traitement, l'évolution se fait vers une dégradation visuelle. Le caractère intermittent s'avère parfois trompeur, car les yeux peuvent être en rectitude lors du premier examen : ceci peut être démasqué par l'application lors de la consultation d'un cache translucide suffisamment longtemps sur un œil : l'exotropie se majore alors sensiblement.

La prise en charge comporte toujours une correction optique, même si l'hypermétropie, la myopie ou l'astigmatisme sont minimes. L'occlusion intermittente de l'œil dominant permet d'éviter la suppression de l'image émanant de l'œil dominé et améliore le strabisme. La rééducation orthoptique augmente la convergence et l'accommodation, mais contribue à la perte de la vision binoculaire. Elle nécessite une participation active de l'enfant et doit être rapidement interrompue si elle s'avère inefficace. Les prismes sont également efficaces. Enfin, l'indication chirurgicale est retenue quand les mesures conservatrices évoquées sont insuffisantes et que l'exotropie tend à devenir permanente. L'intervention permet de reculer les muscles droits latéraux. Des récurrences du strabisme sont parfois notées.

Conflit d'intérêt

Aucun.

* Correspondance.

e-mail : : jean-michel.pedespan@chu-bordeaux.fr

■ Références

Donahue SP. Clinical practice. Pediatric strabismus. N Engl J Med 2007;356:1040-7.

Goberville M. Strabismes. In : Ophtalmologie pédiatrique P. de Laage de Meux Masson Ed. Paris 2003, p. 229-42.

Kushner BJ. Perspective on strabismus. Arch Ophthalmol 2006;124:1321-6.