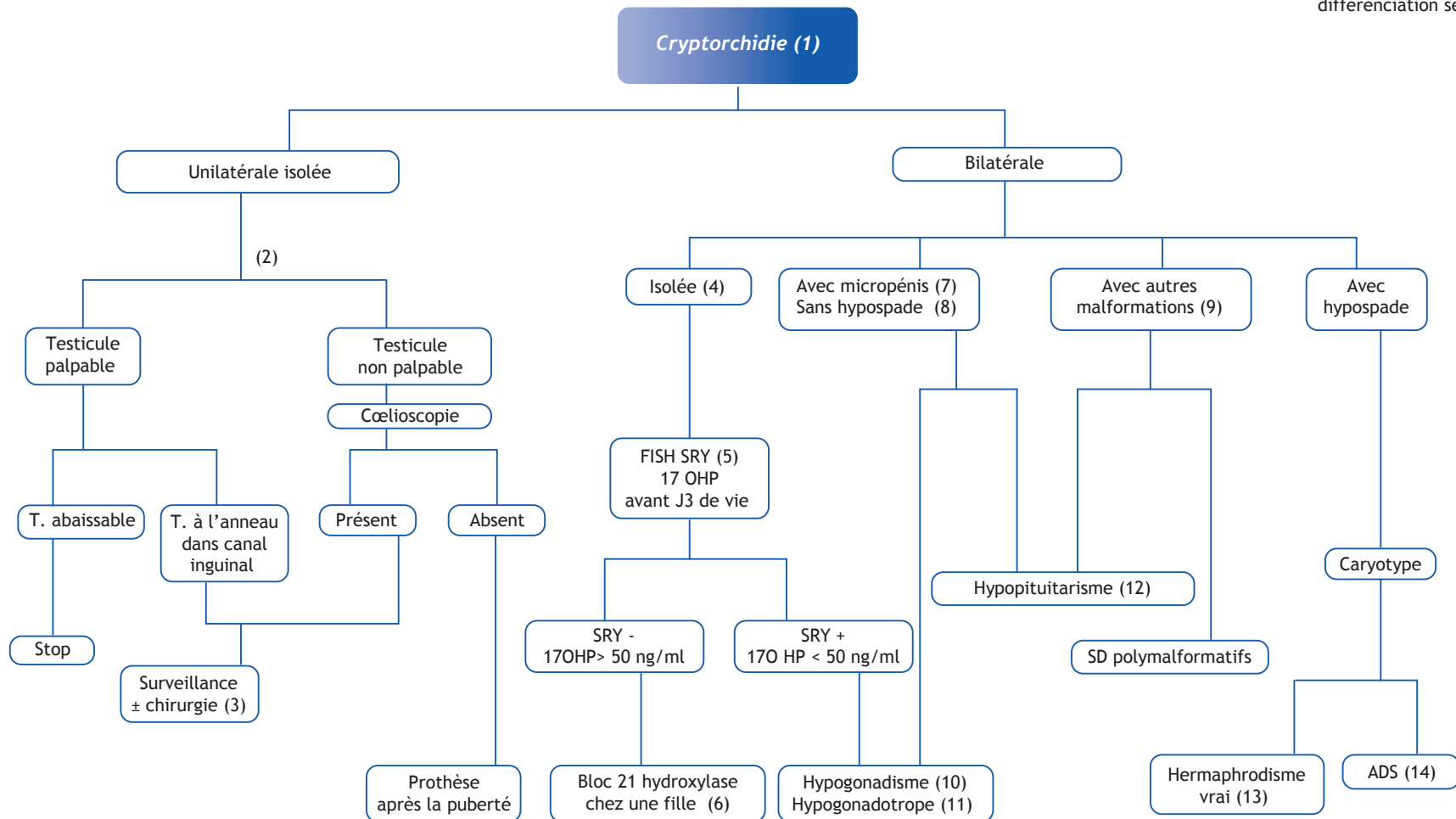


I. Gueorguieva, C. Bouvattier*

Endocrinologie pédiatrique, Hôpital Saint-Vincent-de-Paul, 82 av Denfert-Rochereau
75014 Paris, France

■ Abréviations

17OPH : 17 hydroxyprogestérone
ADS : anomalies de la
différenciation sexuelle



■ Arbre diagnostique - Commentaires

(1) Testicule qui, à l'examen clinique, n'est pas trouvé spontanément au fond de la bourse.

La cryptorchidie est une anomalie fréquente : 2,7 % des nouveau-nés à terme, 21 % des prématurés. Une descente testiculaire spontanée est observée dans deux cas sur trois durant la première année de vie. Elle est rare au-delà de cet âge. L'abaissement chirurgical avec orchidopexie est à réaliser dès l'âge de 2 ans. Il est indispensable car la position intra-abdominale (à 37 °C) du testicule perturbe la spermatogenèse et augmente le risque qu'un cancer sur testis dysgénétique (risque augmenté de 12 à 40 fois), ne soit découvert qu'à un stade avancé. Il existe, par contre, un risque de nécrose ischémique par traction du pédicule vasculaire lors de l'abaissement de la gonade. Un abaissement chirurgical en deux temps diminue ce risque.

(2) Palpation des testicules : par un médecin expérimenté, chez un patient détendu et qui n'a pas froid.

(3) Pratiquer une exploration chirurgicale pour rechercher la gonade et vérifier la morphologie de la gonade controlatérale dont la fixation systématique au fond de la bourse est pratiquée par certaines équipes.

(4) Pratiquer une échographie pelvienne à la recherche de dérivés müllériens. Si ces derniers sont présents, il s'agit d'un Syndrome de persistance des dérivés müllériens (mutation de l'AMH ou de son récepteur).

(5) Recherche de SRY par FISH, est une technique plus rapide que le caryotype pour détecter la présence de matériel Y.

(6) Dans le bloc en 21 hydroxylase chez une fille, la virilisation des OGE peut être complète : verge et bourses, mais IL N'Y A JAMAIS DE GONADE PALPABLE (stades de Prader IV et V). A l'échographie les OGI sont féminins et normaux.

(7) Micropénis : chez un nouveau-né à terme quand la taille de la verge est inférieure à 2 cm.

(8) Hypospade antérieur : abouchement ectopique du méat

urétral sur une ligne allant de la base de la verge, le long de la face postérieure jusqu'à l'extrémité du gland. Hypospade postérieur : abouchement du méat à la base de la verge ou au niveau du périnée.

(9) Les anomalies des OGE peuvent s'inscrire dans certains syndromes polymalformatifs qui comportent des anomalies de la ligne médiane telles que anomalies du corps calleux et de l'hypophyse, fente palatine, anomalies vertébrales, de l'œsophage, anomalies cardiaques, rénales etc.

(10) Si le bilan étiologique d'une cryptorchidie bilatérale, isolée est négatif, on ne peut pas conclure qu'il s'agit d'un cas idiopathique. Il est impératif de surveiller attentivement l'âge de l'apparition de la puberté et de réévaluer la fonction testiculaire et gonadotrope à ce moment. Il faut avoir à l'esprit l'éventualité d'un hypogonadisme hypogonadotrope partiel ou d'une insuffisance testiculaire.

(11) Hypogonadisme hypogonadotrope : peut être isolé ou s'inscrivant dans le cadre d'un hypopituitarisme congénital.

(12) Parmi les causes extragonadiques d'anomalies des OGE, la plus importante à reconnaître est l'hypopituitarisme où le micropénis est constamment retrouvé avec ou sans cryptorchidie. Il s'y associe un ictère prolongé et des hypoglycémies qui représentent une urgence diagnostique et thérapeutique chez le nouveau-né. En cas de doute, il faut pratiquer un bilan comportant : glycémie, cortisol, IGF-1, FT4, TSH.

(13) Pathologie gonadique définie par la présence à la fois de tissu ovarien (follicules) et testiculaire (tubes séminifères) chez un patient dont les OGE sont ambigus. Dans 70 % des cas le caryotype est 46 XX.

(14) Anomalies de la différenciation sexuelle (ADS) :

1. Dysgénésies testiculaires : défaut précoce du développement du testicule qui ont pour cause la mutation d'un gène impliqué dans le développement testiculaire pendant la vie fœ-

tale : SRY ; SOX9 ; DAX1... Dans ce cas il y a une persistance des dérivés müllériens à l'échographie pelvienne ;

2. Dysgénésies gonadiques mixtes ou asymétriques, définies par un caryotype 45 XO/ 46 XY ;
3. Déficit de la biosynthèse de la testostérone soit par un bloc enzymatique (17-β hydroxystéroïde deshydrogénase) soit par une mutation du récepteur de la LH (le testicule est insensible à la LH et à l'hCG ce qui aboutit à une agénésie ou hypoplasie des cellules de Leydig) ;
4. Insensibilité partielle aux androgènes due à une mutation inactivatrice du récepteur des androgènes responsable des anomalies des OGE.

Bilan hormonal de débrouillage : à réaliser au mieux pendant les 4 à 6 premiers mois de vie.

- testostérone (marqueur de la fonction des cellules de Leydig) : après stimulation par hCG ou Ovitrelle® si âge > 4mois ;
- FSH, LH ± test LHRH ;
- AMH, inhibine B (marqueurs de la fonction des cellules de Sertoli, déterminants pour la fertilité ultérieure).

À retenir

Une cryptorchidie bilatérale ou associée à d'autres anomalies des OGE n'est jamais banale. Il est nécessaire de pratiquer un bilan hormonal de débrouillage (cf) ± caryotype ± échographie pelvienne.

Être attentif aux signes évocateurs d'hypopituitarisme.

Veiller à ce que la chirurgie pour abaissement testiculaire soit précoce. La première consultation avec un chirurgien pédiatrique doit idéalement avoir lieu dans les 6 premiers mois de vie.

■ Références

Virtanen H, Toppari J. Epidemiology and pathogenesis of cryptorchidism. Hum Reprod Update 2007;14:45-58.

Emans JE, editor. Paediatric and adolescent gynecology. New York: Lippincott-Raven; 1998.

Brook CG, editor. Clinical pediatric endocrinology. London: Blackwell Science; 2001

* Auteur correspondant.

Adresse e-mail : c.bouvattier@svp.aphp.fr (C. Bouvattier).