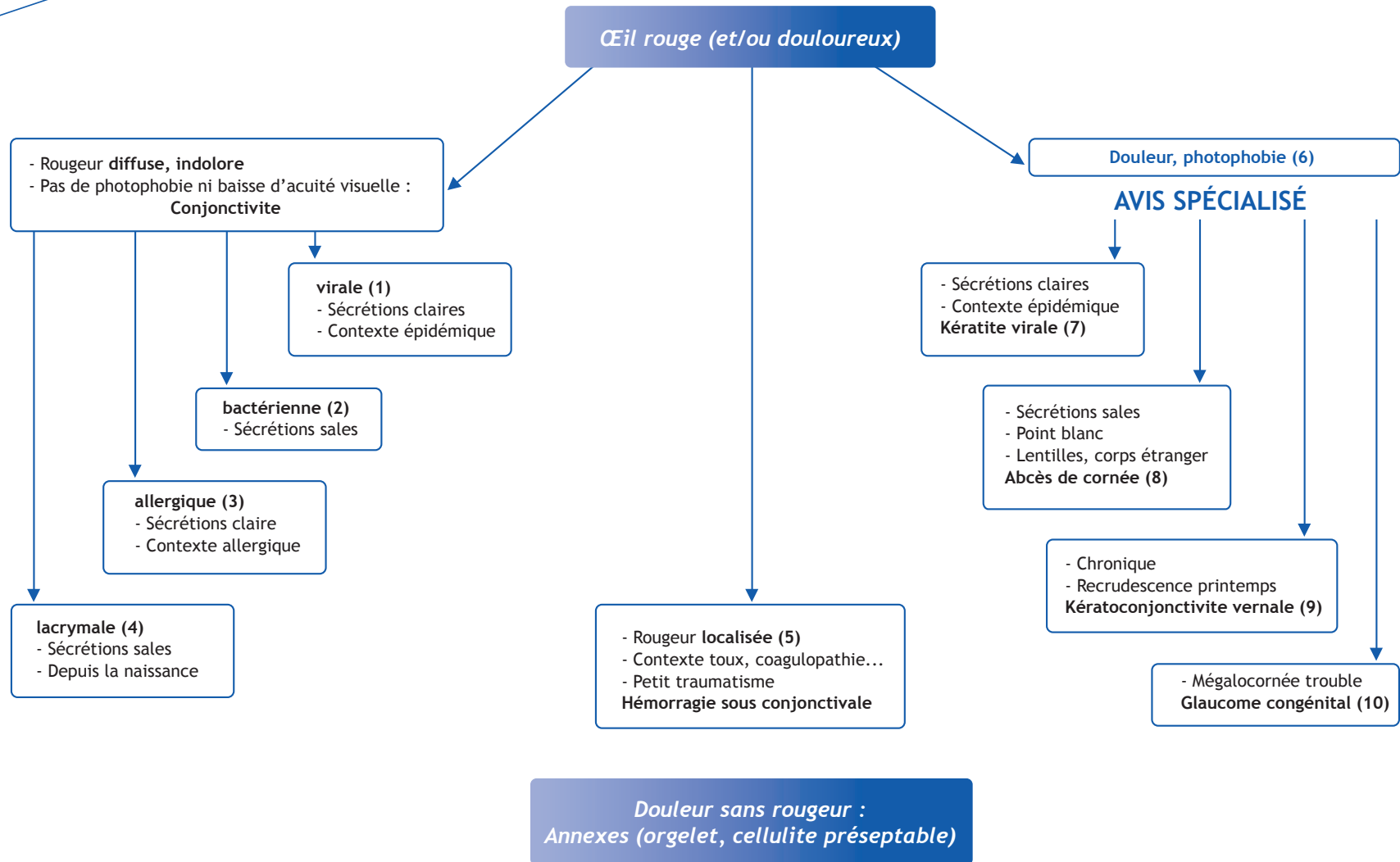


## P. Dureau

Service d'Ophtalmopédiatrie du Dr Caputo, Fondation Ophtalmologique Adolphe de Rothschild,  
25/29 rue Manin, 75940 Paris cedex 19, France



## ■ Arbre décisionnel - Commentaires

La rougeur oculaire correspond à une **vasodilatation des vaisseaux de la conjonctive**.

Un matériel simple permet de faire un **examen oculaire sommaire** pour orienter le diagnostic :

- une lampe de poche suffisamment puissante ;
- quelques compresses pour essuyer les sécrétions et tenir les paupières ouvertes ;
- un collyre anesthésique type oxybuprocaine en cas de gêne importante.

La rougeur diffuse sans douleur ni photophobie correspond à une **conjonctivite**. Les signes fonctionnels comportent une sensation de gêne, de grain de sable, un prurit oculaire, des cils collés au réveil.

### (1) Conjonctivites virales

- Généralement dues à l'adénovirus ;
- Association à une pharyngite et une adénoopathie prétragienne ;
- Sécrétions claires ;
- Contagiosité+++ avec souvent un contexte épidémique (crèches, écoles) ;
- Mesures d'hygiène (lavage des mains) ;
- Nettoyage des sécrétions avec du sérum physiologique et des compresses ;
- Collyre antiseptique (picloxydine, ammoniums quaternaires), pas de collyre corticoïde sans avis ophtalmologique.

### (2) Conjonctivites bactériennes

- Sécrétions purulentes ;

- Examen bactériologique seulement si résistance au traitement ou contexte général particulier ;
- Nettoyage des sécrétions avec du sérum physiologique et des compresses ;
- Collyre antibiotique 6 fois par jour (tobramycine, rifamycine).

### (3) Conjonctivites allergiques

- Contexte évocateur ;
- Conjonctivite bilatérale, non purulente ;
- Anti-allergiques locaux.

### (4) Conjonctivites lacrymales

- Imperforation du canal lacrymo-nasal ;
- Récidive toujours du même côté, depuis la naissance ;
- Sécrétions sales abondantes mais œil peu rouge ;
- Jusqu'à 3 mois : massages du sac lacrymal (près de la base du nez) et collyre antiseptique. Au delà, sondage par l'ophtalmologiste.

### (5) Rougeur localisée uniforme

- Généralement hémorragie sous-conjonctivale : petit traumatisme ;
- Cause générale : toux, trouble de la coagulation ;
- Pas de traitement local spécifique.

(6) La rougeur avec **douleur et photophobie** correspond généralement à une **kératite**. Elle nécessite un avis spécialisé. L'examen est plus facile après instillation d'une goutte d'anesthésique local (dont la prescription est interdite).

### (7) Kératites virales

- Dans les suites d'une conjonctivite à adénovirus ;
- Mesures d'hygiène (lavage des mains) ;
- Nettoyage des sécrétions avec du sérum physiologique et des compresses ;
- Collyre antiseptique, pas de collyre corticoïde ;
- Avis ophtalmologique ;
- Possibilité de kératite **herpétique**.

### (8) Kératites bactériennes (abcès de cornée)

- Sécrétions purulentes ;
- Point blanc ;
- Corps étranger, lentilles de contact ;
- Collyre antibiotique.

### (9) Kérato-conjonctivite printanière (ou vernale)

- Terrain allergique ;
- Perannuelle avec une exacerbation au printemps et en été ;
- Photophobie intense ;
- Volumineux follicules sous les paupières ;
- Traitement local et général anti-allergique.

### (10) Glaucome congénital

- Mégalocornée trouble ;
- Traitement chirurgical urgent.

### Conflits d'intérêts :

Aucun.

Correspondance.

Adresse e-mail : pdureau@fo-rothschild.fr

## ■ Références

Taylor D. External eye diseases. *In* : Taylor D, Ed. Paediatric Ophthalmology. Oxford: Blackwell Science 1997:185-98.

Greenberg MF, Pollard ZF. The red eye in childhood. *Pediatr Clin North Am* 2003;50:105-24.

Dureau P. Ophtalmologie pédiatrique. EMC (Elsevier Masson SAS, Paris), Traité de Médecine AKOS,8-0930, 2008.