

P. Broué^{1,2}, C. Rivet^{1,3}

¹Groupe Francophone d'Hépatologie Gastroentérologie et Nutrition Pédiatriques

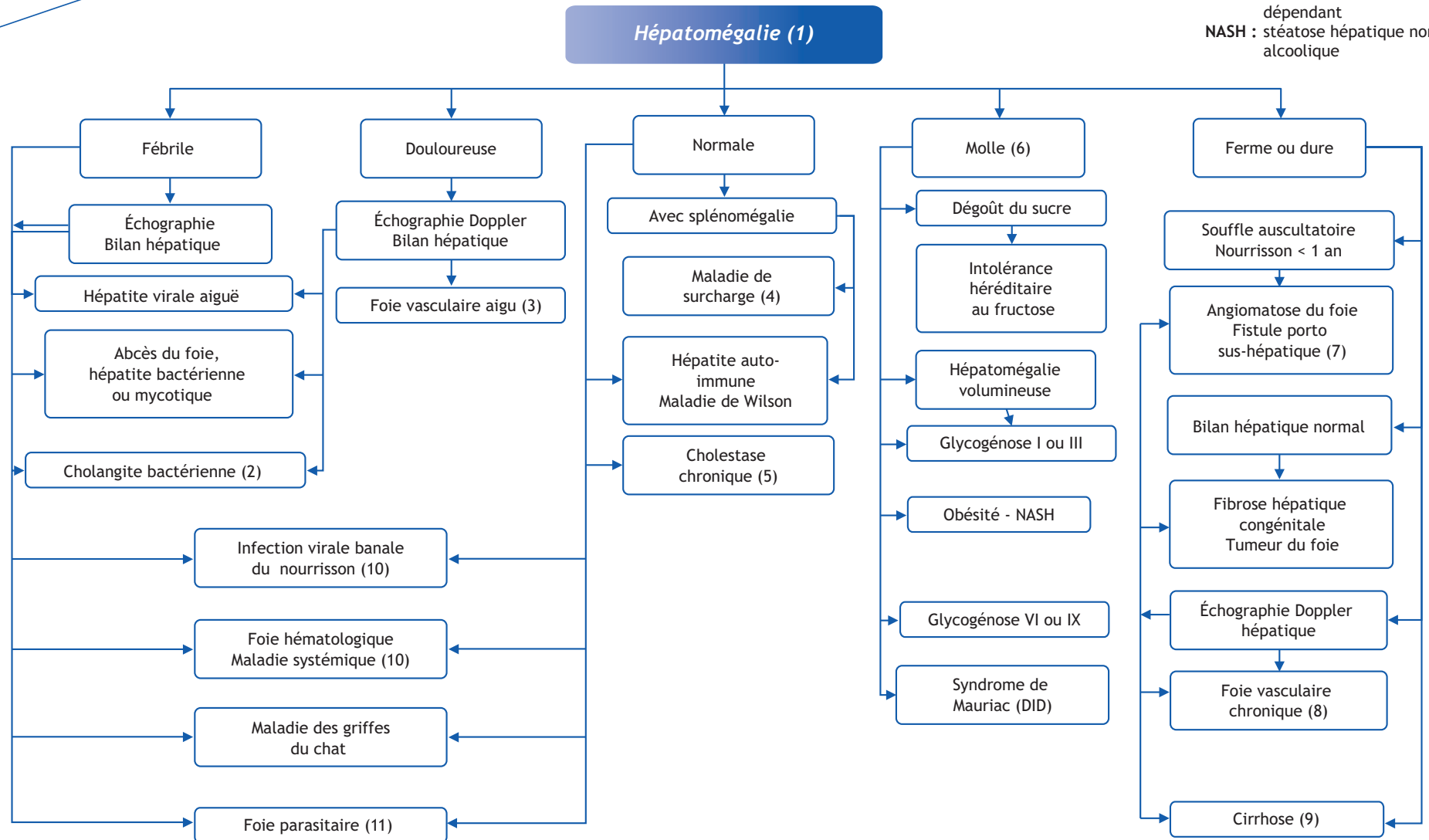
²Service d'hépatologie pédiatrique et maladies héréditaires du métabolisme, CHU, hôpital des enfants, 330, avenue de Grande-Bretagne, TSA 70034, 31059 Toulouse cedex 9, France

³Service d'hépatogastro-entérologie et nutrition pédiatrique, CHU de Lyon, hôpital Femme-Mère-Enfant, 59, boulevard Pinel, 69677 Bron cedex, France

■ Abréviations

DID : diabète insulino-dépendant

NASH : stéatose hépatique non alcoolique



■ Arbre diagnostique - Commentaires

(1) Le diagnostic d'hépatomégalie repose sur l'examen clinique. Chez l'enfant, le bord antérieur du foie ne dépasse pas le rebord costal. Chez le nouveau-né et le nourrisson, on peut palper un débord physiologique de 1 à 3 cm. Dans les conditions physiologiques, le foie ne déborde pas sur la ligne médiane. En cas de tumeur sous-diaphragmatique ou de distension pulmonaire, le foie peut être abaissé et devenir palpable. Enfin, il arrive parfois que le foie ne soit pas bien horizontalisé et bascule en avant. Dans ce cas, la palpation permet une réintégration complète sous-costale. La découverte d'une hépatomégalie nécessite un examen clinique complet et attentif avant d'orienter les examens de base qui reposent sur l'échographie et le bilan hépatique, en première intention. Une biopsie hépatique n'est réalisée qu'en dernière intention lorsque tous les examens ont écarté les causes habituelles et pour relancer la discussion étiologique.

(2) La cholangite bactérienne ou angiocholite s'observe dans les obstacles biliaires (lithiase ou kyste du cholédoque), les fibroses hépatiques congénitales (polykystoses hépato-rénale) et les atrésies des voies biliaires après succès d'intervention de Kasai. À la phase initiale, une lithiase du cholédoque peut entraîner une élévation des transaminases qui mime une hépatite virale aiguë.

(3) Un foie sensible peut révéler un foie vasculaire aigu correspondant à une insuffisance cardiaque, à un syndrome de Budd-Chiari, une maladie veino-occlusive ou plus rarement à une pélioïse. L'élévation des transaminases peut mimer une hépatite virale aiguë.

(4) Une hépatomégalie peut révéler une maladie de surcharge du type maladie de Niemann-Pick type A (anomalies neurologiques), B (lipidose pulmonaire radiologique) ou C (volumineuse splénomégalie), une maladie de Gaucher (glucocérébrosidase) et une mucopolysaccharidose (anomalies osseuses).

(5) Les hépatopathies chroniques cholestatiques regroupent la mucoviscidose, les cholestases fibrogènes familiales, le déficit en alpha 1 anti-trypsinase, le syndrome d'Alagille, les cholangites sclérosantes, les cytopathies mitochondriales... Elles évoluent souvent vers une cirrhose.

(6) Le foie apparaît souvent hyperéchogène en échographie. Dans l'intolérance au fructose, l'hépatomégalie est modérée mais l'interrogatoire caractéristique avec dégoût et/ou vomissement et/ou hypoglycémie pour les fruits et les aliments contenant du saccharose. Les glycogénoses majeures I et III s'accompagnent d'une hépatomégalie volumineuse qui ballonne l'abdomen. Hypertriglycéridémie, hyperlactatémie, hyperuricémie ou élévation des CK ou neutropénie permettent d'orienter rapidement le diagnostic. Il est difficile de palper l'hépatomégalie stéatosique chez l'obèse. Dans les glycogénoses par déficit en phosphorylase kinase, l'hépatomégalie est asymptomatique et le bilan hépatique indique une faible augmentation des GGT. Enfin, au cours du diabète, les variations glycémiques peuvent être responsables d'une pseudo-glycogénose.

(7) L'hémangio-endothéliome est une tumeur vasculaire du foie du petit nourrisson qui peut revêtir une forme diffuse. Il peut exister des angiomes cutanés. Le pronostic, comme pour les fis-

tules porto-sus-hépatiques congénitales, est fonction du shunt vasculaire et du risque d'insuffisance cardiaque par hyperdébit.

(8) Il s'agit des insuffisances cardiaques droites chroniques et des syndromes de Budd-Chiari à la phase chronique. Le bilan hépatique peut n'être que très peu altéré.

(9) Le foie est irrégulier, il peut s'associer des signes d'hypertension portale et des angiomes stellaires. Les cirroses biliaires sont une complication des hépatopathies cholestatiques, les cirroses post-hépatiques compliquent l'évolution des hépatites auto-immunes ou de la maladie de Wilson beaucoup plus souvent et rapidement qu'une infection chronique virale B ou C.

(10) Chez le nourrisson, le foie joue encore un rôle hématopoïétique important. Il est donc logique d'observer une hépatomégalie à l'occasion des infections virales (ORL, respiratoires, digestives) habituelles à cet âge ainsi qu'à l'occasion des infections EBV ou CMV qui restent la plupart du temps silencieuses. Pour la même raison, il est possible d'observer une hépatomégalie à l'occasion d'un syndrome d'activation macrophagique (dont le foie peut être la seule localisation), d'une leucémie ou d'un lymphome. Lors des maladies de Still, du lupus, de la sarcoïdose ou autres maladies systémiques, le foie peut être le siège d'une hépatite granulomateuse.

(11) Le paludisme, la distomatose, l'hydatidose peuvent s'accompagner d'une hépatomégalie.

Conflit d'intérêt

Aucun.

■ Références

Wolf AD, Lavine JE. Hepatomegaly in neonates and children. *Pediatr Rev* 2000;21:303-10.

Bernard O. Conduite à tenir devant une hépatomégalie chez l'enfant. *Réalités Pédiatriques* 1997;27:4-6.