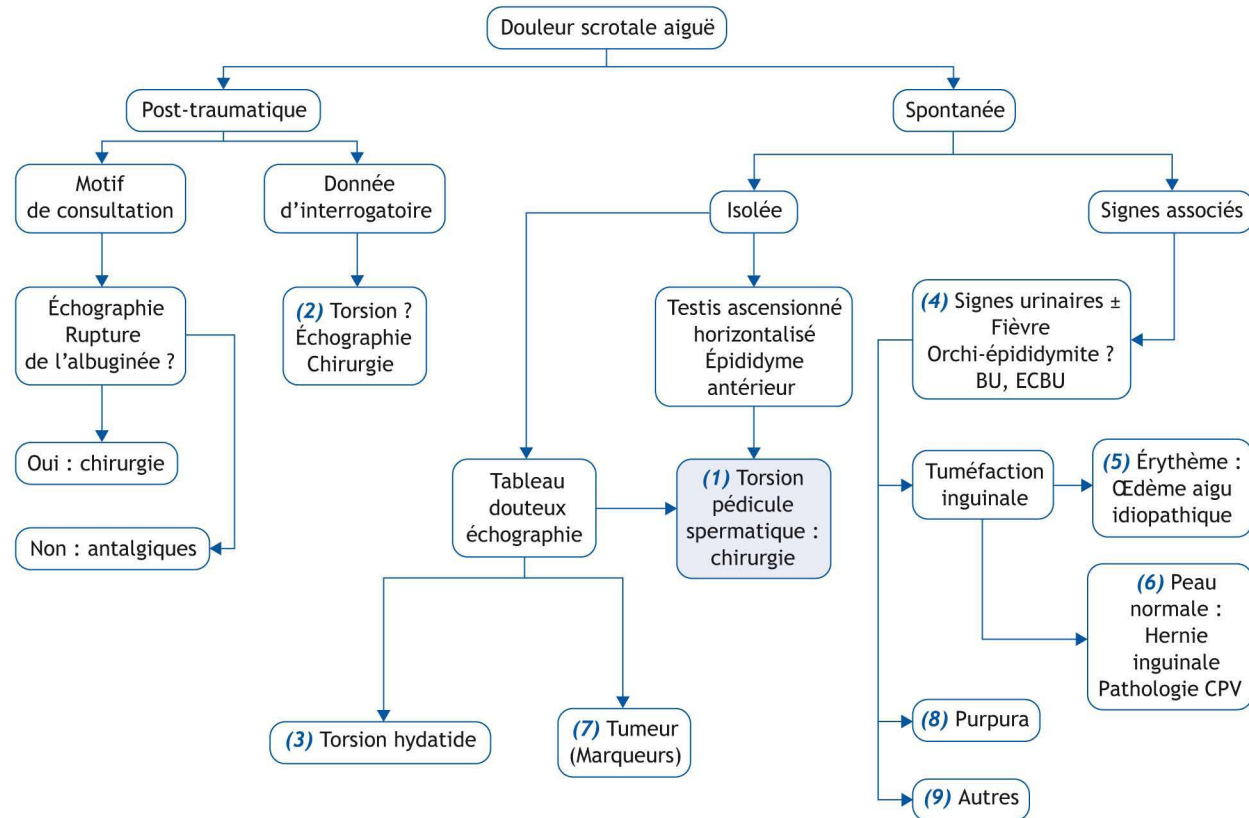


E. Sapin

Service de chirurgie infantile, hôpital d'enfants, 14, rue Gaffarel - BP 77908, 21079 Dijon Cedex, France



■ Abréviations

BU : bandelette urinaire
CPV : canal péritonéo vaginal

■ Arbre diagnostique - Commentaires

Toute bourse aiguë exige une évaluation urgente, dans l'hypothèse d'une torsion menaçant une gonade. Elle est avant tout clinique, mais peut comporter une utilisation sélective d'examen complémentaires, dont souvent l'échographie, à confier à un opérateur entraîné.

(1) Torsion du pédicule spermatique (TPS). La douleur inaugurale est brutale, souvent accompagnée de nausées et/ou vomissement. Si l'enfant est vu dans un court délai après le début des symptômes (< 4 à 6 heures), l'examen clinique retrouve un testicule ascensionné à la partie haute de la bourse, horizontalisé, avec un épидидyme antérieur. La palpation est très douloureuse. Chez le grand enfant, le réflexe crémasterien est le plus souvent absent. Il y a souvent des antécédents de douleurs scrotales moins intenses, spontanément résolutive. L'échographie Doppler n'est utile, dans les cas plus douteux, que faite en urgence, dans des mains exercées [1], permettant de voir la vascularisation du testicule, et, en examinant le cordon spermatique, retrouver au Doppler le « *whirlpool sign* » ou « *tourbillon* » associé au changement brusque de direction du pédicule vasculaire spermatique [2].

(2) « Torsion post-traumatique ». Si la notion de traumatisme n'est pas le motif de la consultation, mais n'est retrouvée qu'à l'interrogatoire, il faut craindre que ce soit l'appréhension de l'intervention qui soit la raison de cette notion apprise secondairement. Le diagnostic de TPS doit être retenu prioritairement et, si le délai le permet, faire recourir à une échographie.

(3) Torsion d'hydatide. La torsion de cet appendice testiculaire ou épидидymaire, situé au pôle supérieur du testicule, entraîne une douleur aiguë de survenue brutale avec, par le réflexe crémasterien en réponse à la douleur, une ascension du testicule dans la bourse. Lorsque l'enfant est vu rapidement, la douleur exquise au pôle supérieur du testicule avec un nodule bleu-noirâtre, mieux visible en transillumination, est pathogno-

monique et permet d'éviter une intervention chirurgicale. Un délai de consultation induit une réaction inflammatoire locale qui va rapidement s'installer, conduisant à une tuméfaction scrotale avec un œdème des tissus mous ne permettant plus de réaliser un examen clinique fiable. En cas de doute, l'échographie, faite en urgence, est très performante.

(4) Orchi-épididymite. La douleur s'installe progressivement et n'est jamais accompagnée de nausée ou de vomissement. L'échographie Doppler couleur permet le diagnostic d'orchi-épididymite dans plus de 95 % des cas, mais des erreurs diagnostiques restent possibles. Les examens bactériologiques sont souvent pris en défaut. L'orchi-épididymite bactérienne étant très rare avant la puberté, les symptômes de brûlures per-mictionnelles et décoloration urétrale puriforme ou de dysurie manquent la plupart du temps. L'ECBU n'isole le germe - gonocoque ou un *Chlamydiae* (un mycoplasme chez l'enfant plus jeune) - que dans 15 à 60 % des cas, tous âges pédiatriques pris en compte. La plupart des orchi-épididymites de l'enfant sont virales, aucun autre examen spécifique n'est nécessaire.

(5) Œdème aigu idiopathique du scrotum. Cliniquement, il se présente par un érythème et une tuméfaction scrotale et inguinale, avec un testicule normal en situation intra-scrotale. C'est une pathologie bénigne dont le diagnostic exact doit faire éliminer une TPS et une épидidymite. L'échographie peut aider au diagnostic en montrant le « *fountain sign* », avec un œdème cutané scrotal et une augmentation du flux sanguin au Doppler, une hydrocèle et un testicule normal [3].

(6) Hernie inguinale et autres pathologies du canal péritonéo-vaginal. Une douleur scrotale peut, en particulier chez l'enfant âgé de moins d'un an, révéler une hernie inguinale engouée ou étranglée, avec le risque d'infarctissement du testicule [4]. L'exa-

men clinique retrouve une bourse douloureuse et augmentée de volume et une tuméfaction inguinale. Le diagnostic repose sur l'examen clinique. Il peut être aidé par une échographie scrotale et inguinale. Une tuméfaction scrotale douloureuse peut révéler une hydrocèle ou un kyste du cordon. Le testicule n'est pas distinguable de la tuméfaction en cas d'hydrocèle, bien vue en transillumination, comme le kyste du cordon, diagnostic confirmé par une échographie, en cas de doute persistant.

(7) Tumeur testiculaire ou des annexes. Une douleur scrotale peut être révélatrice. La bourse est globalement augmentée de volume. Il est possible de distinguer le testicule de l'épididyme. L'échographie testiculaire avec Doppler est nécessaire et orientera la prise en charge avec dosage des marqueurs tumoraux, bilan d'extension. L'éventualité d'une tumeur testiculaire contre-indique formellement l'abord chirurgical testiculaire par voie scrotale.

(8) Purpura d'Henoch-Schönlein

Il peut atteindre la peau, les articulations, le tractus gastro-intestinal et l'appareil génito-urinaire. Chez les garçons âgés de moins de 7 ans, dans un tiers des cas, existe une atteinte scrotale avec douleur, érythème, et tuméfaction. La douleur peut mimer celle d'une TPS. L'échographie Doppler montre un bon flux vasculaire testiculaire et l'absence de « *whirlpool sign* ». L'examen clinique s'attachera à trouver un purpura cutané, des douleurs articulaires et abdominales, une hématurie.

(9) Autres cellulite, orchite ourlienne, varicocèle (rarement source de douleurs aiguës).

■ Liens d'intérêts

L'auteur a déclaré n'avoir aucun conflit d'intérêts relatif à cet article.

■ Références

- Kalfa N, Veyrac C, Baud C, et al. Ultrasonography of the spermatic cord in children with testicular torsion: impact on the surgical strategy. *J Urol* 2004;172:1692-5.
- Boettcher M, Krebs T, Bergholz R, et al. Clinical and sonographic features predict testicular torsion in children: a prospective study. *BJU Int* 2013;112:1201-6.
- Breen M, Murphy K, Chow J, et al. Acute idiopathic scrotal edema. *Case Rep Urol* 2013;829345.
- Alyami F, Whelan T. Incarcerated inguinal hernia in infancy associated with testicular infarction: Case report and review of the literature. *Can Urol Assoc J* 2013;7:e367-9.

*Auteur correspondant :

Adresse e-mail : emmanuel.sapin@chu-dijon.fr (E. Sapin)