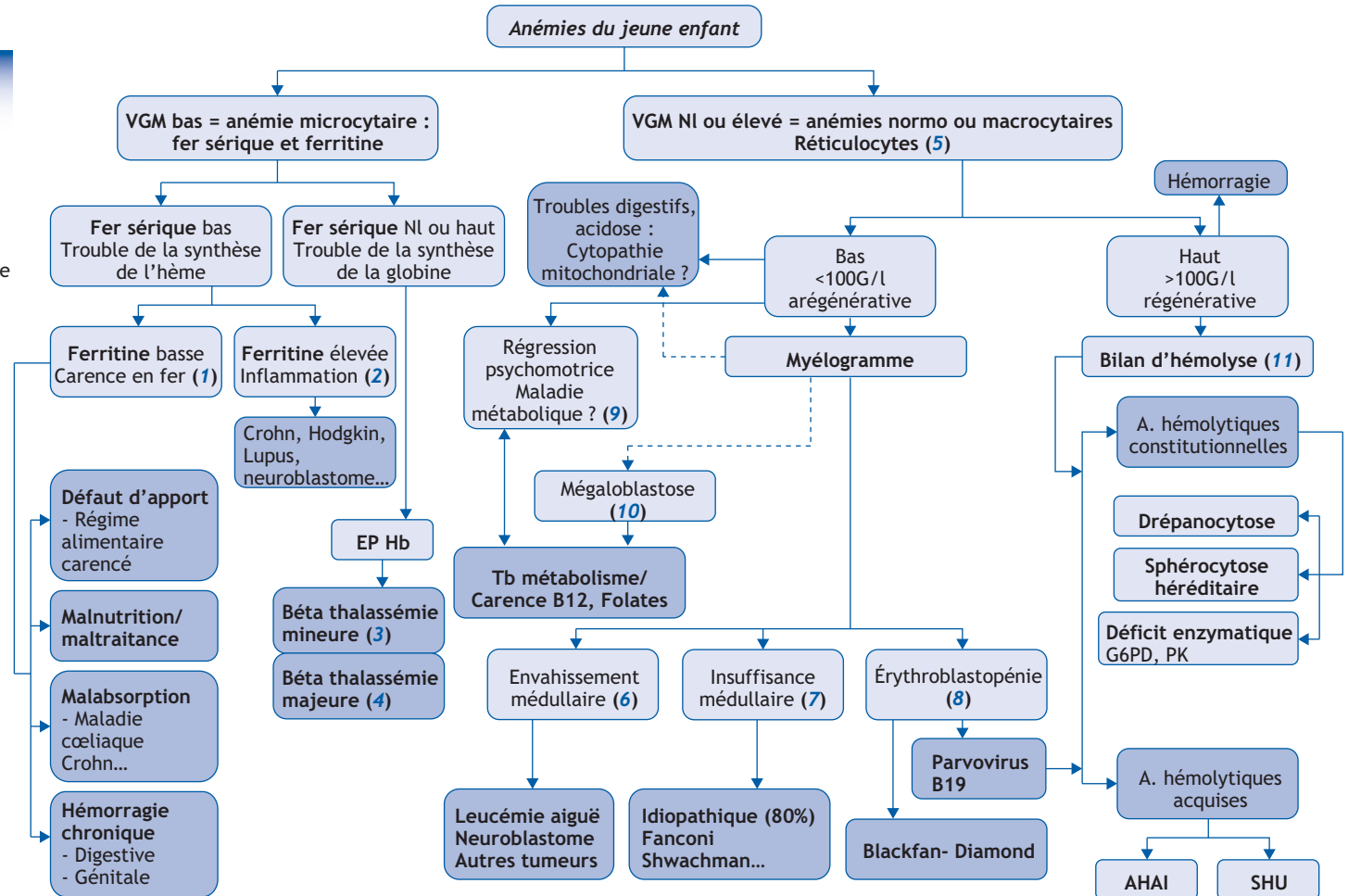


C. Pondarré

Université Paris-Est Créteil, service de pédiatrie, centre hospitalier intercommunal de Créteil,
40, avenue de Verdun, 94000 Créteil, France

■ Abréviations

- A : Anémie
- AEG : Altération état général
- AHAI : Anémie hémolytique auto-immune
- Bili : Bilirubine
- DL : Douleur
- EP : Électrophorèse
- G6PD : Glucose 6-phosphate deshydrogénase
- hapto : Haptoglobine
- Hb : Hémoglobine
- PK : Pyruvate kinase
- Sd : Syndrome
- SHU : Sd hémolytique et urémique
- Tb : Troubles



■ Arbre diagnostique - Commentaires

Une fois le diagnostic d'anémie posé, il est indispensable de faire le diagnostic étiologique. La démarche étiologique doit impérativement tenir compte :

- 1) du contexte clinique, familial, ethnique, socio-économique ;
- 2) des données de l'hémogramme, en particulier du volume globulaire moyen (VGM : microcytose < 70 fl + âge en années jusqu'à 10 ans, < 80 ensuite) et des réticulocytes dès lors que l'anémie n'est pas microcytaire.

Cette analyse va permettre de hiérarchiser les examens complémentaires.

(1) L'anémie microcytaire traduit toujours un défaut de la synthèse d'hémoglobine. L'examen à réaliser en priorité vise donc à évaluer les réserves en fer (ferritine et fer sérique). Des réserves martiales basses confirment le diagnostic d'anémie ferriprive et l'étape suivante sera d'identifier l'origine de la carence en fer. Le plus souvent, l'interrogatoire (régime alimentaire, ATCD néonataux) et l'examen clinique (anémie isolée ou associée à d'autres signes évocateurs, en particulier digestifs) avec l'examen attentif de la courbe de croissance staturo-pondérale vont suffire à orienter le diagnostic et à préciser l'origine de la carence martiale.

(2) Les anémies inflammatoires sont rares chez l'enfant et ne s'observent que dans un contexte clinique bruyant de maladie inflammatoire (lupus, Crohn, lymphome de Hodgkin, neuroblastome...). Classiquement, le fer sérique est bas (défaut d'absorption intestinale du fer), et la ferritine est élevée (défaut de relargage du fer par les macrophages).

(3) Une anémie microcytaire peut également traduire un syndrome (sd) thalassémique, et celui-ci doit être évoqué devant les origines géographiques et l'absence de carence martiale. La β -thalassémie mineure est asymptomatique et se traduit par une microcytose constante et une anémie modérée (inconstante). Une carence martiale (fréquente en association à une β -thalassémie mineure) peut gêner l'interprétation de l'analyse de l'Hb. En cas de suspicion de β -thalassémie mineure chez un enfant suspect également de carence en fer, il faut commencer par la supplémentation martiale et ne demander l'analyse de l'Hb qu'une fois les réserves en fer reconstituées.

(4) La β -thalassémie majeure associée à l'anémie profonde un subictère, une hépatosplénomégalie (HSM), une altération de l'état général, et à l'hémogramme, une hyperleucocytose. Le tableau peut faire évoquer à tort une leucémie aiguë. C'est la présence d'une microcytose et l'examen du frottis sanguin (cellules cibles, érythroblastes, myélémie) qui rectifie le diagnostic, et celui-ci sera confirmé par une analyse de l'Hb.

(5) Devant une anémie non microcytaire, l'analyse du taux de réticulocytes est indispensable. Celui-ci reflète les capacités de production médullaire. Lorsque les réticulocytes sont bas, ceci traduit un défaut de production médullaire, et l'examen clé est le myélogramme (éliminer auparavant l'insuffisance rénale).

(6) L'envahissement médullaire ne se traduit pas nécessairement par la présence de blastes sanguins ou une atteinte d'autres lignées : toute anémie non régénérative, même strictement isolée, peut être la conséquence d'un envahissement médullaire. Lorsque l'anémie est modérée, si elle est normo- ou macrocytaire et non régénérative, le myélogramme doit être réalisé d'emblée dès lors que le contexte clinique est pathologique (douleurs osseuses, sd tumoral, sd hémorragique, HTA, AEG).

(7) Toute anémie non régénérative, même modérée et isolée, lorsqu'elle est associée à des anomalies extra-hématologiques (endocriniennes, retard staturo-pondéral, RCIU, ou sd malformatif, troubles des apprentissages), doit conduire à un avis précoce en hématologie pédiatrique. Il peut effectivement s'agir d'une maladie constitutionnelle grave (anémie de Fanconi), et le diagnostic précis de la maladie peut alors conduire à un conseil génétique.

(8) L'érythroblastopénie doit être évoquée lorsque l'anémie est profonde, les réticulocytes effondrés, alors que les autres lignées sont respectées. L'érythroblastopénie, due à la primo-infection par le parvovirus B19, doit faire rechercher une maladie hémolytique sous-jacente. Dans certains cas, c'est le mode de révélation de la maladie (sphérocytose héréditaire). Il existe une forme rare d'érythroblastopénie constitutionnelle, l'anémie de Blackfan Diamond, qui se présente avant 2 ans par une anémie arégénérative la plus souvent profonde et isolée sur l'hémogramme. Elle peut s'accompagner de troubles neurologiques (retard de développement, hypotonie, ou d'un discret sd malformatif). Des examens peuvent aider au diagnostic mais doivent être faits avant la transfusion (dosage d'adénosine désaminase).

(9) Toute anémie non régénérative (ou autre anomalie hématologique) même modérée, dès lors qu'elle est associée à une régression psychomotrice, doit faire évoquer une maladie métabolique (trouble du métabolisme des cobalamines ou carence, acidémie propionique) et doit conduire à un avis immédiat en maladies métaboliques : un traitement précoce peut améliorer le pronostic neurologique.

(10) Les anémies par carence en B12/folates, ou trouble du métabolisme des cobalamines, se traduisent volontiers par une macrocytose et sur le myélogramme, une mégalo-blastose. Lorsqu'il s'agit d'une carence en B12 (régime alimentaire restrictif, ou défaut d'absorption, ou défaut d'apport maternel en cas d'allaitement maternel exclusif chez une mère soit carencée, soit atteinte de maladie de Biermer), le taux de B12 est abaissé. Dans les situations de maladie du métabolisme des cobalamines, le dosage de B12 ne suffit pas, et un avis rapide en maladies métaboliques est indiqué. Les autres causes d'anémie macrocytaire sont les sd myélodysplasiques acquis ou constitutionnels : cadre des insuffisances médullaires constitutionnelles évoquées en (7). La macrocytose est donc toujours pathologique. Il convient cependant d'éliminer une fausse macrocytose par hyper-réticulocytose.

(11) Les anémies normocytaires régénératives traduisent le plus souvent une hémolyse, qui peut être constitutionnelle ou acquise. Le contexte clinique peut permettre d'orienter le diagnostic. Lorsque l'anémie se constitue rapidement (anémie hémolytique auto-immune AHAI, sd hémolytique et urémique, déficit en G6PD), elle est mal supportée (EG, hémodynamique, neurologique). Il existe même des formes suraiguës (AHAI surtout) qui peuvent mettre en jeu le pronostic vital. Dans ces cas, la réticulocytose peut être retardée et il faudra s'attacher à rechercher les autres signes d'hémolyse (ictère, bilirubine, LDH, haptoglobine) et faire une BU à la recherche d'une hémoglobinurie (sang à la BU, urines porto). L'existence d'hémoglobinurie traduit une hémolyse intra-vasculaire et un processus grave (AHAI, SHU, déficit en G6PD). La prise en charge est urgente.

■ Liens d'intérêts

L'auteur a déclaré n'avoir aucun lien d'intérêts pour cet article.

Correspondance :

Adresse e-mail : corinne.pondarre@chicreteil.fr (C. Pondarré)

■ Références

- De Montalembert M, Bresson JL, Brouzes C, et al. Exploration d'une anémie microcytaire chez l'enfant. Arch Pediatr 2012;19:295-304.
- Toutain F, Le Gall E, Gandermer V. La carence en fer chez l'enfant et l'adolescent : un problème toujours d'actualité. Arch Pediatr 2012;19:1127-31.
- Pondarré C. Prise en charge des alpha-thalassémies. Revue du praticien 2014;8:1138-9.
- Thuret I. Prise en charge des bêta-thalassémies. Revue du praticien 2014;8:1132-7.
- De Lonlay P, Fenneteau O, Touati G, et al. Manifestations hématologiques dans les erreurs innées du métabolisme. Arch Pediatr 2002;9:822-35.